Aus der Königl. Zweiten Universitätsklinik für Frauenkrankheiten (Prof. Dr. Amann) MÜNCHEN und der Clinique chirurgicale pour les maladies des femmes an Lariboisière (Docteur Souligoux) PARIS.

Zystisch degenerierte Fibrome des Uterus

(Mit sechs Photographien)

Inaugural-Dissertation

zur

Erlangung der Doktorwürde

in der

gesamten Medizin

verfasst und einer

Hohen medizinischen Fakultät

der

Kgl. Bayer. Ludwig-Maximilians-Universität zu München

vorgelegt von

H. Ackermann
Medizinalpraktikant.

München 1913
Kgl. Hofbuchdruckerei Kastner & Callwey.

Aus der Königl. Zweiten Universitätsklinik für Frauenkrankheiten (Prof. Dr. Amann) MÜNCHEN und der Clinique chirurgicale pour les maladies des femmes an Lariboisière (Docteur Souligoux) PARIS.

Zystisch degenerierte Fibrome des Uterus

(Mit sechs Photographien)

Inaugural-Dissertation

zur

Erlangung der Doktorwürde

in der

gesamten Medizin

verfasst und einer

Hohen medizinischen Fakultät

der

imilians-Universität zu München

rgelegt von

ckermann

izinalpraktikant.

München 1913

Kgl. Hofbuchdruckerei Kastner & Callwey.

Gedruckt mit Genehmigung der medizinischen
Falkultät der Universität München.

Referent: Prof. Dr. Amann.

Dekan: Prof. Dr. von Tappeiner.

Dem teuren Andenken

an Pauline Dumay

gewidmet

vom Verfasser.

Digitized by the Internet Archive
in 2026

https://archive.org/details/IA41548303_0013

Durch die ausgezeichneten, von fast sämtlichen Autoren auf 100 Prozent berechneten Heilerfolge der Röntgentherapie bei Fibromen und Myomen des Uterus ist die Myomoperation, die bisher einen so gewaltigen Raum in der operativen Gynäkologie einnahm, auf ein Minimum eingeschränkt worden. Nur mehr polypöse, in die Scheide geborene Myome, ferner solche, welche die Nachbarorgane in bedrohlicher Weise komprimieren, muß man noch als Kontraindikatoren der Bestrahlungstherapie gelten lassen. Dazu wäre noch in anderem Sinne eine kleine Gruppe von Myomen zu rechnen, welche durch ihre abnorme Konsistenz regelmäßig zu Irrtümern in der Diagnose führen und so der Röntgenbehandlung entgehen, nämlich das ödematös durchtränkte und das zystisch degenerierte Myom. Ganz besonders sind es die zystischen Myome, welche in der Mehrzahl der Fälle ein

Ovarialkystom vortäuschten und deshalb wohl auch fernerhin der operativen Therapie anheimfallen dürften, zumal die frequente Möglichkeit jener Verwechslungen von erfahrenen Frauenärzten und gynäkologischen Autoritäten zugegeben werden.

In der Versammlung vom 3. Januar 1894 präsentiert Monod der Société de Chirurgie de Paris eine große unilokuläre Zyste des Uterus, die dem Referat nach vor und auch während der Operation den Anschein erweckt hatte, als ob ein Ovarialkystom vorgelegen hätte. Die 58jährige Frau trug den Tumor seit 8 Jahren, doch waren niemals Metrorrhagien aufgetreten; auch hatten sich keine Beschwerden geltend gemacht. Die $3^1/_2$ Liter Flüssigkeit, die man vor 7 Jahren durch Punktion entnommen hatte, hatten sich damals innerhalb eines Monats wieder ersetzt. Als Monod die Patientin zur Beobachtung bekam, war das cavum uteri nicht erweitert. Die Palpation des Tumors ließ Fluktuation erkennen. Der Uterus war nach oben verlagert. Nach Eröffnung des Abdomen bot die Geschwulst die den Ovarialkystomen

eigentümliche weißliche Färbung. Die Punktion ergab $5^1/_2$ Liter einer grauweißen Flüssigkeit. Erst in dem Moment, wo man den Stiel mit Klemmen fassen wollte, erkannte man, daß er vom Uterus ausging. Und die histologische Untersuchung ergab, daß es sich um ein intramurales, das cavum uteri nicht berührendes, zystisch degeneriertes Fibrom des Uterus handelte; die innerste Wandungszone der Zyste bestand aus fibrösem Gewebe mit spärlichen atrophierten muskulären Elementen. Letztere bildeten den vorwiegenden Bestandteil der äußeren Zone der Zystenwand.

Im Anschluß daran trägt Routier einen ähnlichen von ihm behandelten Fall von großem Zystenfibrom vor, den er ebenfalls für ein Ovarialkystom gehalten hatte. Nach Ausführung der Laparotomie, Evakuation des flüssigen Inhalts und Extraktion des kollabierten Tumors aus dem Abdomen war er erstaunt, den Uterus mit gesunden Adnexen folgen zu sehen.

Segond weist dann auf einen analogen von Malherbe im Jahre 1890 publizierten Fall, von welchem eine Abbildung in

den „Bulletins de la Société Anatomique de Paris vorliegt.

In der Versammlung vom 18. Febr. 1903 zeigt Monod der Société de Chirurgie ein „Fibrome kystique de l'utérus von einer 50jährigen Frau, welcher, wie er betont, wegen seiner Weichheit und der rapiden Vermehrung seines Volumens leicht ein Ovarialkystom hätte vortäuschen können, den er jedoch mit Hinsicht auf die abundanten Metrorrhagieen und auf den absolut medianen Sitz des Tumors richtig als zystisch degeneriertes Fibrom des Uterus diagnostiziert hatte.

Pichevin referiert im Journal de Médecine de Paris 1897 über einen Fall von „Fibrome ramolli simulant un kyste de l'ovaire".

Stanley demonstrierte 1901 der „obstetrical society of London" einen „Suppurating fibroid tumour of the uterus", der für eine Ovarialzyste gehalten worden war.

Ehrendorfer präsentierte der Innsbrucker wissenschaftlichen Ärztegesellschaft 1902 ein 10 Kilogramm schweres Zysto-

Fibrom des Fundus, das ein multilokuläres Ovarialkystom vorgetäuscht hatte.

Von Reverdin wurde 1902 bei einer 40jährigen Jungfrau den klinischen Erscheinungen nach eine gedrehte Ovarialzyste diagnostiziert. — Die Operation ergab ein zystisches Myom auf dem Fundes uteri.

Das mannskopfgroße zystische, gestielte Myom einer 60jährigen Patientin, das Amann am 21. Juni 1905 der gynäkologischen Gesellschaft zu München demonstrierte und vor der Operation für ein Ovarialtumor gehalten worden war, wird weiter unten eingehender gewürdigt werden. Ebenfalls soll am Schlusse dieser Dissertation der von Souligoux operativ entfernte fibrozystische Tumor besprochen werden, bei dem er auf Grund der Anamnese, der Palpation und des Touchierens die Diagnose auf Ovarialkystom gestellt hatte.

Im Jahre 1909 wird in Kopenhagen von Leopold Meyer ein durch Laparotomie gewonnenes Myoma cysticum mit voraufgegangener klinischer Diagnose „adhärente Ovarialzyste“ der Gesellschaft für Geburtshilfe und Gynäkologie gezeigt.

Auch Söderbaums, der Gesellschaft schwedischer Ärzte in demselben Jahre vorgestellter Fall, gehörte zu der Gruppe zystisch degenerierter Fibromyome und verhielt sich klinisch wie ein Ovarialkystom.

Als letztes Beispiel für die sogar bei bester Exploration irreführende Ähnlichkeit von Zystenmyom mit Ovarialzyste sei ein von Brosz bei einer 70jährigen Frau durch supravaginale Amputation entfernter, großer Tumor erwähnt.

Wie oben schon erwähnt, ist es hauptsächlich die abnorme Konsistenz der Zystenmyome im Vergleich zu soliden Myomen, welche den touchierenden Arzt irreführen und ihm die Diagnose „Ovarialkystom“ als berechtigt erscheinen läßt. Aber auch dann, wenn er im Zweifelsfalle die Empirie und die Anamnese zur Entscheidung heranzieht, lassen ihn auch die daraus erwachsenden Resultate vor demselben Dilemma. Denn Ovarialkystom und zystisch degeneriertes Fibrom haben dasselbe Prädilektionslebensalter. Sowohl erstere wie letztere können

sich ohne subjektive Beschwerden für die Trägerin entwickeln.

Seltener sind die Fälle, wo sogar nach Eröffnung des Abdomen man noch die Frage offen lassen mußte, ob man einem zystischen Myom oder einem graviden Uterus gegenüberstand. Die Literatur kennt jedoch solcherlei vereinzelte Vorkommnisse.

Goffe berichtet im American journal of obstetric 1904 über 2 Fälle, bei denen er sogar post laparotomiam nicht sicher war, ob es sich um eine Gravidität oder ein zystisches Myom handelte.

Ebendaselbst gesteht Mallett, daß er einmal, in der Unmöglichkeit, die Diagnose Gravidität oder Tumor zu stellen, das Abdomen wieder schloß. Die Autopsie der an Lungenembolie gestorbenen Patientin ergab: zystisches Uterusmyom.

Von geringerem Konservativismus war der amerikanische Chirurg, von dem Harrison in den Transactions of the Womans hospital society erzählt. Jener bekam einen Uterus zu touchieren, der neben multiplen, disseminierten kleinen Myomen eine

prallelastische Geschwulst aufwies; er zögerte nicht, die Diagnose auf Myomatosis uteri mit Myoma cysticum zu stellen, und die noch in Frage kommende Gravidität auszuschließen, weil seit der letzten Curettage die Frau mit ihrem Manne sicherlich keinen geschlechtlichen Verkehr hatte. Er exstirpierte den Uterus; dieser war nicht nur myomatös, sondern auch gravid.

Grad meint in seiner Diskussion zu Wests „Fibrocystic tumour", die Vergrößerung der Ligamenta rotunda sei für Gravidität symptomatologisch und in zweifelhaften Fällen nicht zu übersehen.

Es ist aus obigem ersichtlich, daß man es bei zystisch degenerierten Fibromen des Uterus durchaus nicht immer mit einfachen Krankheitsbildern und Touchierbefunden zu tun hat. Allerdings gehören gerade die voluminösen Repräsentanten dieser Kategorie, die am ehesten irreleiten, zu den pathologischen Seltenheiten; Labadie-Lagrave nennt sie „une variété très rare". Im Jahre 1899 entfernte Moskowicz ein

doppelt mannskopfgroßes multilokuläres Zystenmyom des Uterus.

Das von Knauer als kolossal bezeichnete, im Zentralblatt für Gynäkologie 1900, p. 1296 erwähnte Cystomyom wog 50 Pfund.

Der von einer 43jährigen Frau abdominal entfernte, in „The lancet" 1901 von Rushton Packer zitierte „Fibrocystic tumour" wog 23 Pfund.

Ehrendorfers schon oben erwähntes Zystofibrom hatte ein Gewicht von 10 kg.

Das von Kaijser im Jahre 1902 supravaginal amputierte zystöse Myom mit folgender Heilung wog 16,5 kg. Im Jahre 1903 beschreibt Delore in „De l'ascite dans les fibromes utérins" (Gazette de Hôpitaux) ein 15 Kilo schweres zystisches Myom mit koexistierendem Aszites (25 Liter) bei einer 47jährigen Frau.

Schauta demonstrierte vor der Gynäkologischen Gesellschaft in Wien ein 15 Kilogramm wiegendes, per laparotomiam entferntes zystisches subseröses Myom.

Bei dem im „Journal of obstetric and gynecology" berichteten „Successful removal

of cystic fibromyoma of the uterus“ war das Operationsprodukt ein Tumor von 87 Lbs. = ca. 65 Pfund.

In Wien demonstriert Wechsberg im Jahre 1904 ein Zystenfibrom, das er enorm nennt, das 19 Pfund wiegt und 5 Liter gelblichserösen Inhalt aufweist.

Amanns 1905 operativ gewonnenes zystisches Myom ist ein mannskopfgroßes Neoplasma. Von ungefähr gleicher Größe war der zystische Tumor, von dem Souligoux eine 53jährige III para befreite und den er am 30. Oktober 1907 der Société de Chirurgie de Paris demonstrierte.

1905 demonstriert Olshausen in der Gesellschaft für Geburtshilfe und Gynäkologie zu Berlin zwei zystische Myome, von denen das schwerste 34 Pfund wiegt.

Jessetts rasch gewachsenes, zystisch degeneriertes Myom (The British gynecologyc journal 1905) hat Fußballgröße erreicht.

Menge demonstriert 1906 der Fränkischen Gesellschaft für Geburtshilfe und Gynäkologie ein zystisches Myom von der Größe eines 10monatlichen graviden Uterus.

Nach einem Bericht des „Journal of the

American medical association“ 1907 über „a successful removal of an eighty-nine pounds cystic myoma intact“ war diese von Cullen operativ entfernte Neubildung nach unserem System ca. 67 Pfund schwer.

Die „Transact. of the obstetric. soc. of London berichtet 1907 über „a case of intraligamentous fibrocystic tumour of the uterus, weighing about thirty pounds removed by enucleation and subtotal hysterectomy“ (Eden and Provis).

Henkels zystisches Myom mit intraligamentärer Entwicklung, von dem er im Zentralblatt für Gyn. 1910 referiert, hat Mannskopfgröße erreicht.

Nach dem, was ich nun aus den deutsch-österreichischen, französischen, englischen, amerikanischen und italienischen Berichten über chirurgische Operationsprodukte und anatomisch-autoptische Befunde eruieren konnte, ferner nach dem, was sich in den umfassenden Jahresberichten Frommels über die Fortschritte auf dem gesamten Gebiete der Geburtshilfe und Gynäkologie vorfindet, ist das von Souligoux im Hôpi-

tal Lariboisière zu Paris entfernte zystisch degenerierte Fibrom einer 48jährigen 0para mit seinem 74pfündigen Gewicht das voluminöseste, das jemals zur klinischen Beobachtung und chirurgischen Behandlung gekommen ist (s. Photographie). Dieser Fall wurde 1907 der Société de chirurgie zu Paris vorgeführt; ich möchte nur die Übersetzung des ausführlichen Operationsberichtes geben:

Zystisches Fibrom des Uterus, 74 Pfund wiegend. — Frau Ph. bot eine außerordentlich voluminöse Zyste, die das Abdomen ganz ausfüllte. Es bestand jedoch sonorer Perkussionsschall über beiden lateralen Bauchregionen. Die vom Processus xyphoïdeus des Sternum im Bogen zum Schambein verlaufende Linie war 68 cm lang. Die Distantia spinarum betrug 1 m. Der Leibesumfang in Nabelhöhe maß 1,41 m.

Operation: Infraumbilikaler Längsschnitt. Diese Inzision wird um 5 cm vom Nabel aufwärts verlängert. Der Tumor erscheint. An seiner Vorderfläche sind geschlängelte Venae epiploïcae von der Dicke eines starken Gänsekiels sichtbar. Diesel-

ben werden mit Kocherschen Pincen gefaßt und durchgeschnitten. Der Tumor wird punktiert, wobei der Trocart nur mit großer Mühe in das Neoplasma eindringt. Letzteres zeigt die Färbung, wie man sie bei Uterusfibromen zu sehen gewöhnt ist. Die Punktion bewirkt die Entleerung von 28 Litern Flüssigkeit.

Man versucht nun, diesen Tumor aus der Bauchhöhle zu ziehen; dies gelingt jedoch nur unter großen Schwierigkeiten. Man fixiert ihn zunächst mit Faßzangen. Da fallen weitere Venae et Arteriae epiploïcae kolossalen Kalibers auf, die sich auf den Tumor inserieren. Diese Blutgefäße werden mit Klemmen gefaßt und durchgeschnitten.

Am oberen Pol des Tumors begegnet man sehr intimen Verwachsungen mit dem Colon transversum. Dieselben werden mittels Schere gelöst, wobei man in das Gewebe der Zystenwand einschneiden muß. Es gelingt alsdann, den Tumor vollständig umzuwälzen; und nun entdeckt man die Kontinuität seines daumendicken Stieles mit dem rechten Tubenwinkel des Uterus. Und die definitive Exstirpation der Geschwulst erfor-

dert tiefgreifende Verletzung des uterinen Muskelegewebes. In diesem Augenblick schießt ein mächtiger Blutstrahl aus der Arteria uterina. Letztere wird abgeklemmt.

Da der Uterus eine Menge von Fibromen aufweist, wird die subtotale Hysterektomie ausgeführt. Sämtliche Blutgefäße, die übrigens schwierig zu fassen sind, werden ligaturiert. Die Ränder der uterinen Amputationswunde werden mit Seidenfäden vereinigt, und zum Schluß der ganzen Operation findet die Bauchdeckennaht Anwendung.

Souligoux hat dann noch die Liebenswürdigkeit gehabt, mir die nicht publizierten Tatsachen, welche die Anamnese, die diagnostische Verwechslung und die postoperative Begründung der definitiven Diagnose betreffen, persönlich mitzuteilen, als ich sein Externe im Hôpital de la Charité war.

Die Existenz des Tumors war schon vor mehreren Jahren seitens der Patientin bemerkt worden. In der ersten Zeitperiode

einem langsamen Wachstum unterworfen, hatte er sich innerhalb der letzten Monate rapid vergrößert. Während er früher der Patientin keinerlei Beschwerden verursacht und sie keineswegs zum Arzt geführt hatte, war er in letzter Zeit sehr lästig geworden, einmal dadurch, daß er mechanisch Obstipation bedingte. Ferner wegen der Erschwerung der Respiration. Schließlich konnte Patientin wegen der kolossalen Gewichtszunahme nur mehr mit Schwierigkeit sich fortbewegen. Brechreiz war nur selten aufgetreten. Von seiten der Nieren und des Herzens fand sich nichts Pathologisches. Über ernstliche Schmerzen hatte Patientin nie zu klagen gehabt. Metrorrhagien fehlten. Wie bereits erwähnt, hatte Souligoux mit Rücksicht auf den Touchierbefund, auf die Natur des Punktates, auf das Fehlen profuser Blutungen aus dem Uterus, sowie auf das Alter der Frau ein Ovarialkystom diagnostiziert.

Im Verlaufe der Operation hatte man sich nun leicht überzeugen können, daß die Neubildung mit den Eierstöcken nichts zu tun hatte, da beiderseits die Adnexen frei waren.

sondern daß man sich in Gegenwart eines vom Uterus ausgehenden zystischen Tumors befand. Dieser wird im Bericht folgendermaßen beschrieben:

„Nach Eröffnung der Zyste sieht man in ihrem Innern Residuen jener schmutzigen Flüssigkeit, von der sie vorher ganz ausgefüllt gewesen war. Außerdem klebt an der Innenwand der großen Tasche eine Art gelblichen, okerfarbenen Kotes. Die Zystenwand ist an einigen Stellen verdickt, bis zu 4 cm. Beim Durchschneiden des Gewebes kann man sich leicht von seiner fibromatösen Natur überzeugen. Es handelt sich somit um einen Uterus mit multiplen Fibromen, von denen eines zu einer Zyste degenerierte."

Es besteht doch offenbar kein Zweifel, daß dies schon makroskopisch festgestellt werden konnte. Für die Diagnose zystisch degeneriertes Fibrom sprachen ganz entschieden:

1. die koëxistierende multiple Myomatose des Uterus;

2. das Vorhandensein eines Stieles;
3. das typische Knirschen der Zystenwand unter dem einschneidenden Messer;
4. das Fehlen von Metastasen;
5. der benigne Krankheitsverlauf vor der Operation, das Fehlen der Geschwulstkachexie;
6. die vollkommene Heilung und das Fehlen von Rezidiven.

Patientin ist am 25. Tage nach der Operation in gesundem Zustande aus dem Hôpital Lariboisière entlassen worden, ist heute noch beschwerdefrei und kommt leicht den Anforderungen ihres Berufes nach. (Siehe 2. Photographie.)

Aus diesen Gründen verzichtete Souligoux auf die histologische Untersuchung. Die Frage, welche ätiologischen Momente für den zystisch-degenerativen Prozeß entscheidend gewesen waren, war rein wissenschaftlicher Natur; denn eine quoad vitam bedenkliche maligne Degeneration konnte mit Rücksicht auf das gute Allgemeinbefinden der Patientin ausgeschlossen werden.

Meinen persönlichen Zwecken wäre jedoch ein mikroskopischer Einblick in den Gewebebau jener riesigen pathologischen Neubildung dienlich gewesen. Doch fand ich das Präparat im Hôpital Lariboisière nicht mehr vor, da es unglücklicherweise zugrunde gegangen war. Hingegen stand mir in der Königl. Universitätsklinik für Frauenkrankheiten die kolossale Sammlung Amanns zur Verfügung. Allerdings fand ich unter den Tausenden von Präparaten nur 3 Exemplare echter Zystenmyome; daraus schon geht die Seltenheit dieser Geschwulstkategorie hervor. Diese drei Repräsentanten werden weiter unten beschrieben und über das Ergebnis meiner histologischen Untersuchungen mit besonderer Rücksicht auf die Histogenese berichtet werden.

Bezüglich letzterer im allgemeinen stimmen fast alle Autoren darin überein, daß die Hauptätiologie der zystischen Metamormorphose die myxomatöse Degeneration ist. Robert Meyer schildert in Veits Handbuch die progressive Erweichung des Gewebes, die Steigerung der Transparenz, die Ver-

schleimung von Bezirken, welche mikroskopisch als fast homogene, mit einzelnen Kernen und wohlerhaltenen Mastzellen (Gebhard), sowie mit Leukozyten durchsetzt und die makroskopisch von den noch festen Bestandteilen umschlossen erscheinen, zuletzt die Verflüssigung und die damit inszenierte Bildung von Erweichungszysten. Er erklärt das Zustandekommen großer Zysten durch das Konfluieren zahlreicher kleiner solcher Kavernen oder „géodes“, wie sie Cruveilhier bezeichnet. Es ist dabei keine Volumenszunahme des Fibroms zu beobachten, es sei denn, daß diese schleimige Degeneration sich mit Oedem kombiniert findet.

Letzteres wird schon allein für sich als ätiologisches Moment für die Entstehung der Zystenfibrome von manchen Autoren anerkannt. Virchow hat gezeigt, wie bei ödematöser Durchtränkung der Gewebe die muskulären Elemente atrophieren, und wie die Bindegewebsfasern erweichen, sich dissoziieren, wie sich in die Zwischenräume die Flüssigkeit zu Zysten ansammelt.

Interessant in dieser Hinsicht ist das

Präparat, das Picqué 1901 der Société de chirurgie de Paris als „Variété rare de fibrome utérin oedémateux simulant une môle hydatiforme“ vorstellt. Aus dem Bericht geht hervor, daß es sich um eine 48jährige Frau handelt, die einen Abdominaltumor von rapider Entwicklung und heftigen schmerzhaften Begleiterscheinungen bietet. Es besteht kein Ausfluß aus der Scheide. Keine Kachexie. Keine Menstruationsstörungen. Die Untersuchung ergibt die Gegenwart eines Tumors, der sich renitent anfühlt und scheinbar mit dem Uterus unzertrennbar zusammenhängt. Wegen des etwas lateralen Sitzes der Geschwulst schliesst Picqué auf das Vorhandensein einer im Ligamentum latum eingeschlossenen Zyste. Bei der Inzision stellt er fest, daß in der Tat das Cavum uteri von der Neubildung besetzt ist. Die Adnexen sind gesund. Bei der Palpation konstatiert er die Existenz von Flüssigkeit in der Uterushöhle; außerdem fühlt er solide Massen von gewisser Beweglichkeit.

Durch die klinische Exploration des Falles hatte Picqué die Überzeugung gewon-

nen, daß keine Schwangerschaft vorliegen könne; andererseits konstatierte er, daß die Ligamenta lata an der Basis des Tumors inserierten.

Er führte eine lange sagittale Inzision in die mittlere Partie der Uterusvorderwand aus. Er entdeckte nun die Masse, die aus verschiedenen getrennten Partieen besteht, welche vermittels zahlreicher fibröser Fasern mit der Uterusinnenwand zusammenhängen. Unmittelbar nach der Abtragung des Tumors kollabiert der Uterus, ganz wie nach der Ausführung des Kaiserschnittes.

Zunächst dachte er an eine Blasenmole. Da er aber sowohl primäre Blutungen als auch die mögliche Umwandlung in malignes Deciduom befürchtete, da er ferner eine bejahrte Patientin vor sich hatte, vollzog er die totale Hysterektomie. Es erfolgte Heilung.

Die mikroskopische Untersuchung ergab, daß keine Blasenmole vorgelegen hatte, sondern ein ödematöses Fibrom; dies ist eine seltene und interessante Varietät.

Es ist ohne weiteres selbstverständlich,

daß die Maschenräume solcher schwammartiger Fibrome sich durch Vermehrung der Flüssigkeit erweitern müssen, dann progressiv ein Druck auf das Gerüst ausgeübt wird, bis letzteres atrophiert und als spärliche Reste in der Ödemflüssigkeit der aus jenen Vorgängen resultierenden Zyste vorgefunden werden.

Auch Labadie-Lagrave führt das Vorhandensein multipler, mit klarer, gelblicher, lymphartiger Flüssigkeit gefüllten Pseudozysten, woraus dann echte Zysten entstehen können, auf Ödem des Fibroms zurück.

Im Gegensatz zu Robert Meyer und Döderlein sucht Labadie-Lagrave die häufigste Ätiologie der Zystenbildung bei Fibromen in deren sarkomatöser Degeneration. Die jungen Rundzellen, die sich um die Gefäße gruppiert hätten, gäben zur Obliteration letzterer Anlaß. Die daraus resultierende Ischämie des von ihnen versorgten Territoriums bedinge die Nekrobiose desselben und seine Umwandlung in eine Zyste. Die Fusion mehrerer kleiner Zysten führe

die Bildung einer großen herbei. Die Dissertation von Frédéric Huré „Contribution à l'étude des sarcomes kystiques de l'utérus" (Paris 1909) bringt einige derartige Fälle in Erwähnung.

Mauclaire zieht in der Société de chirurgie de Paris am 21. November 1906 eine Parallele zwischen „Fibrosarcome kystique" und „kyste utérin". Er berichtet über eine 45jährige Patientin, die seit acht Jahren zahlreiche Metrorrhagien hatte. Im Hôpital Dubois wurde der in ihrem Abdomen palpable, bis zum Epigastrium reichende Tumor für eine Ovarialzyste gehalten. Es war außerdem Aszites vorhanden. Erst nach Eröffnung des Abdomen sah man, daß die Geschwulst mit dem Uterus zusammenhing und sich auf Kosten des Fundus entwickelt hatte. Die offenbar zystische Neubildung wurde entleert. Es kamen 5—6 Liter einer bräunlichen, zahlreiche Flocken enthaltenden Flüssigkeit zum Vorschein. Die Diagnose wurde auf einfaches Zystenfibrom gestellt und der Uterus unterhalb der Geschwulst amputiert, da die Patientin übrigens eine totale Hy-

sterektomie nicht überstanden hätte wegen ihrer Kachexie. Drei Wochen nach der Operation wurde sie von einer Hämorrhagie aus der im Abdomen zurückgelassenen Portio vaginalis überrascht. Daraufhin wollte die Frau die Klinik verlassen, und Mauclaire, der die Patientin nicht mehr zu sehen bekam, vermutet einen letalen Ausgang.

Der Tumor wiegt 5 Kilo; die gleichmäßig ca. 4 cm dicke Zystenwand ist verhärtet. Die Innenfläche ist uneben und mit adhärenten nekrotischen Fetzen besetzt. Das Cavum uteri ist nicht mit dem Tumor entfernt worden, sondern gehört zu dem im Abdomen zurückgelassenen Segment.

Die mikroskopische Untersuchung ergibt, daß die Zystenwand drei Zonen hat: die äußere fibrös, die innere nekrotisch, die mittlere aus fibrösem, mit zahlreichen Rundzellen infiltriertem Gewebe bestehend. Man hat es somit mit einem Uterusfibrom zu tun, das sarkomatös entartete und später eine zystische Metamorphose erfuhr. Die Literatur kennt noch andere Fälle, die ähnlich gelagert sind.

Amann wählt als Hauptkriterium für die Klassifizierung der Zystenmyome den mikroskopischen Befund, ob der Zystenhohlraum mit Epithel oder mit Endothel ausgekleidet ist.

In letzterem Fall hat man einen erweiterten Lymphraum vor sich (Myoma lymphangiectodes), dessen Inhalt an der Luft rasch gerinnt.

Die andere Kategorie besteht entweder aus Produkten der adenomatösen Degeneration der Myome, die in der Weise vor sich gegangen ist, daß verzweigte Drüsenschläuche in das fibromatöse Parenchym proliferierten, dann eine Abschnürung erfuhren und Zystenbildung veranlaßten; oder aber es sind Reste des Wolffschen Ganges, die zu Retentionszysten geführt haben.

Außer diesen drei Gruppen von Zystenmyomen erkennt Amann auch solche an, deren histologisches Aussehen eine andere Genese verraten. Es sind dies vor allem die mit Ödemflüssigkeit durchtränkten; dieselbe übt bei ihrer Vermehrung einen Druck auf die umgebenden Fasern aus, der

zu deren Atrophie führt und damit eine Steigerung des Zystenvolumns schafft.

Weiterhin können Myomzysten nach Amann ihren Ursprung in alten hämorrhagischen Herden haben.

Eine sechste Zystenart in Myomen ist nach diesem Autor jene, die auf Koagulationsnekrose zurückzuführen ist.

Sogar die fettige Degeneration wird von ihm als Ausgangspunkt multipler Kavernen angesehen.

Hingegen hält er die myomatöse, karzinomatöse, sarkomatöse degenerative Ätiologie der Zysten offenbar für seltener, da er wohl diese drei Degenerationsarten als frequente bespricht, aber ihre zystischen Resultate nicht direkt erwähnt. Immerhin äußert er über den Ausgangspunkt der sarkomatösen Metamorphose dieselbe Meinung wie Labadie-Lagrave: daß es nämlich meistens das gefäßführende Bindegewebe der Myome sei; damit gibt er indirekt die Möglichkeit von Blutbahnobstruktionen und die daraus resultirende Ischämie des versorgten Bezirkes mit flüssiger Nekrose als Schlußeffekt zu.

Ebenso ist es selbstverständlich, daß nach diesem Autor auch die karzinomatöse Umwandlung von Myomen Zysten hervorrufen kann; denn einerseits betrachtet er als Hauptkontingent zur Produktion letzterer: die in das Myomgewebe weit vorgedrungenen, dasselbe hin und wieder vollständig wurmstichig gestaltenden, verzweigten, dann abgeschnürten Drüsenschläuche, — andererseits hebt er hervor, daß gerade in diesen adenomatösen Wucherungen, wenn sie auch durch Fibromgewebe von der Mucosa uteri getrennt sind, das Epithel atypisch zu proliferieren beginnen kann.

Von eben demselben Standpunkt aus betrachtet Amann die Residuen des Wolffschen Ganges, wenn es sich um Neoplasmen in der seitlichen Uteruswand handelt.

Allerdings halte ich es in den Fällen, wo man eine Myomzyste mit karzinomatösen Elementen vor sich hat, unmöglich zu entscheiden, ob die Zystenformation durch Abschnürung primär, die maligne Degeneration sekundär war, — oder ob der Prozeß mit atypischer Wucherung von Zellen be-

gann und durch den Tod derselben nekrotisch-zystische Bezirke entstanden sind.

Wenn endlich Amann die myxomatöse Degeneration von Myomen in den Vordergrund stellt, so proklamiert er dieselbe indirekt als genetischen Faktor von Zysten, sobald die schleimige regressive Metamorphose im Zentrum der Geschwulst beginnt.

Nach Döderlein entstehen Zystenfibrome meistens durch eine Entartung der Blut- und Lymphgefäße und den daraus resultierenden Teleangiektasien (Myoma lymphangiectodes).

Vielleicht spielen aber in anderen Fällen, wie er in Küstners Lehrbuch der Gynäkologie betont, auch abnorme Ablagerungen sekretorischer Zellkomplexe eine Rolle.

Für das Vorkommen letzterer Histogenese spricht ganz entschieden die Beobachtung von Labadie-Lagrave, die durch eine Zeichnung von Legueu et Marien illustriert wurde. Es war ein kleines Fibrom, das durch vaginale Totalexstirpation gewonnen wurde. Man fand innerhalb desselben neben zystischen Gebilden, die mit Zylinderepithel

austapeziert waren, noch solche hineingewucherte Drüsenkomplexe, die absolut unversehrt und noch nicht zystisch erweitert waren.

Über die Entstehung ersterer Art (Myoma lymphangiectodes) kann man sich in Virchows Arbeiten sehr gut orientieren. Er hebt eine bestimmte Kategorie von Fibromyomen hervor, die sich von vornherein von den anderen durch ihren großen Reichtum an Blutgefäßen auszeichnen. Wenn nun die Capillargefäße weiter proliferieren, sich dilatieren, Anastomosen bilden, miteinander verschmelzen, wird das interstitielle Gewebe teilweise resorbiert, und der Tumor wird so in gewissen Bezirken gleichsam in einen Blutgefäßschwamm verwandelt, der an die kavernösen Angiome erinnert. Solcherlei Neubildungen sind zahlreichen Variationen unterworfen, und Kiwish, Virchow, Cruveilhier haben Beispiele von Fibromen erwähnt, die zur Zeit der Menstruation ihr Volumen verdoppelten.

Es ist klar, daß im Laufe der Zeit infolge von Zirkulationsströmen oder durch Binnen-

druckatrophie dieser „Schwamm“ in eine Zyste verwandelt werden kann.

Diese lymphangiektatischen Fibrome mit Zystenbildung, die auf der Basis von Lymphgefäßwandentartung sich entwickelt haben, sind oft sogar nach Eröffnung des Abdomen wegen ihrer reichlichen Ramifikation und tiefgreifenden Kommunikationen mit Nachbarorganen durchaus nicht leicht abzugrenzen, und sie machen diagnostische Schwierigkeiten.

Derartig verhielt sich der von Routier im Jahre 1910 der Société de chirurgie de Paris präsentierte „Fibrome utérin lymphangiectasique simulant une tumeur maligne“. Es folgt die Übersetzung des diesbezüglichen Vortrages:

Das Exemplar, das ich demonstriere, stammt von einer 50jährigen Frau, die ich operiert habe, und die gegenwärtig genesen ist.

Der Tumor bot sich uns dar mit den Symptomen eines mit malignem Neoplasma kombinierten Fibroms, und auch die Beobachtungen während der Operation waren nicht derartig beschaffen gewesen, daß sie

uns in unserer Überzeugung hätten erschüttern können. Denn als ich die Laparotomie vornahm, fand ich eine enorme Geschwulst, die sich aus zwei Teilen zusammensetzte. Diese zwei Teile waren durch eine Art Einschnürung getrennt; die untere Partie war ein ziemlich regellos gebautes Uterusfibrom. Die obere Partie jedoch bestand aus einer Anzahl von Zysten, und sie war mit dem Omentum maius intim verwachsen. Ich unterband das große Netz, und nun konnte ich sehen, wie sich der Tumor in die Tiefe des Mesenteriums hineinerstreckte. Ich mußte nun das vordere Blatt desselben abpräparieren, um den Tumor loszulösen. Als dieser freigemacht war, vollführte ich eine supravaginale Hysterektomie. Darauf behob ich ziemlich rasch die peritonealen Defekte, indem ich, allerdings nicht ohne Schwierigkeit, das Mesenterium suturierte. Das Gesamtgewicht des Operationsproduktes betrug 3,75 Kilogramm.

Ich war überzeugt, daß ich eine bösartige Neubildung vor mir hatte. Und ich veranlaßte die mikroskopische Untersuchung.

Das Befundsprotokoll des Laboratoriumschefs lautete folgendermaßen:

Enormer, vielgelappter Uterustumor, mit besonderer Entwicklung nach rückwärts. Ausgedehnte Verwachsungsfläche mit dem großen Netz. Die Tumorlappen sind teils solid-fibrös, teils zystisch.

Sämtliche unter dem Mikroskop betrachteten Schnitte bieten den dem Fibromyom eigenartigen Bau, d. h. das Gewebe ist durchweg gleichartig und zeigt regelmäßige, deutlich erkennbare Lamellen mit zentral gelegenen, scharf umgrenzten Knollen, ein Zustand, der den Gedanken an Sarkom ganz entschieden ausschließt. Hin und wieder begegnet das Auge isolierten Ödemplatten, welche die sie umgebenden Muskelfasern dissoziiert haben; aber diese serösen Bezirke sind von geringer Ausdehnung. Endlich trifft man auf Stellen, wo mehr oder weniger unregelmäßige Höhlenbildungen auffallen, deren Konturen abgerundet oder zackig sind. Die Cavernen besitzen ein plattes einschichtiges Endothel und haben keinen Inhalt; es sind somit zweifellos

dilatierte Lymphgefäße, deren Dimension zwischen Kapillarweite und Mandarinengröße schwankt.

Ihren histologischen Charaktermerkmalen nach gehört die Neubildung zur Kategorie der lymphangiektatischen Fibromyome.

Diese Untersuchungen zeigen uns, daß ödematöse Durchtränkung mit Lymphangiektasieen einhergehen kann, und es ist klar, daß beide Momente zur Entstehung von Zysten einander begünstigend und ergänzend hinwirken können.

Das älteste Exemplar aus dieser Gruppe der aus Lymphangiektasieen resultierenden Zystenmyome ist wohl dasjenige, welches als „Tumeur fibrokystique de l'utérus, variété spéciale (myomes lymphangiectodes)" im Jahre 1887 der Société de chirurgie de Paris von Pozzi präsentiert wird. In den Bulletins et Mémoires las ich ungefähr folgendes:

Durch abdominale Totalexstirpation erhielt ich einen mannskopfgroßen Tumor.

Die hypertrophierte Uterusschleimhaut zeigt vielfach halbkugelige, dem Corpus vitreum vergleichbare, hernienartige Vorbuchtungen, die bei der Inzision platzen. Es entleert sich ein flüssiger, klebriger Inhalt mit fibrinösen Beimengungen, der an der Luft rasch gerinnt und eine gelatinöse Masse bildet. Der zwischen der Mucosa uteri und der Muscularis des letzteren gelegene zystische Hohlraum hat teilweise fibröse Wandung, an welcher außer den vor der Inzision als halbkugelige Vorbuchtungen erscheinenden, zu Blasen oder dünnwandigen Zysten degenerierten Fibromen noch solide, gestielte Myome hängen.

Pozzi fügt hinzu, daß bei der klinischen Exploration der Tumor fluktuierend anzufühlen war, daß jedoch die Diagnose auf Uterusfibrom richtig gestellt worden war, einmal wegen des submukösen Sitzes der Geschwulst und ihrer Beziehungen zur Umgebung, dann besonders dank dem Katheterismus, der eine enorme Dilatation des Cavum uteri verraten hatte.

Nach Söderbaum, dessen plexiform

gewachsenes Zystenmyom bereits weiter oben (S. 10) Erwähnung fand, ist auch die hyaline Degeneration als genetischer Faktor für Zystenbildung anzusehen. Die von ihm demonstrierte Geschwulst bot neben soliden Partien ein paar größere Hohlräume mit papierdünnen Wänden. Der Inhalt bestand aus 5 Liter einer klaren, hellgelben, bald koagulierenden Flüssigkeit (ohne fibrinöse Beimengungen). — Mikroskopisch war nirgends Epithel oder Endothel nachzuweisen. Keine Nekrose. — Hyaline Degeneration allgemein.

Ich bin überzeugt, dass als ätiologisches Moment für Myomzystenbildung auch die Abschneidung der Blutzufuhr infolge von Embolie oder Trombose in den die Fibrome versorgenden Arterien wirken kann. Das Resultat ist alsdann flüssige Nekrose und zum Schlusse Zystenbildung. Dieser Prozeß wird bei kavernösen Myomen besonders rasch vor sich gehen müssen.

Schließlich kann es zweifellos noch vorkommen, daß durch Infektion eines Myoms ein Abszeß sich bildet, dieser sich abkapselt

und sich zu einer dauernden Zyste innerhalb des Tumors gestaltet.

An den drei Zystenfibromen, die ich in der großen Sammlung Amanns vorfand, konnte ich mich mit eigenen Augen von dem Vorkommen einzelner oben besprochener Entstehungsweisen überzeugen.

Das erste pathologische Präparat (Sammlung Amann: rotes A Nr. 187), das ich photographiert habe, ist in der Medianlinie sagittal durchschnitten.

Es ist ein vergrößerter Uterus von 1,2 kg Gewicht, dessen vordere Muttermundslippe stark elongiert ist, dessen Zervikalkanal und Cavum dilatiert sind, wobei ersterer gegenüber letzterem eine winklige Abknickung zeigt. In der hinteren Wand des Corpus ist eine geräumige Höhle, deren Wandungen die typische Härte und Faserstruktur der Fibrome darbietet. Die Innenfläche ist uneben und zerklüftet, doch sind sämtliche Vorsprünge und Leisten derb anzufühlen und vollständig frei von fetzigen oder klebrigen Massen. Auf der Schnittfläche sieht man vereinzelte homogene grauweißliche

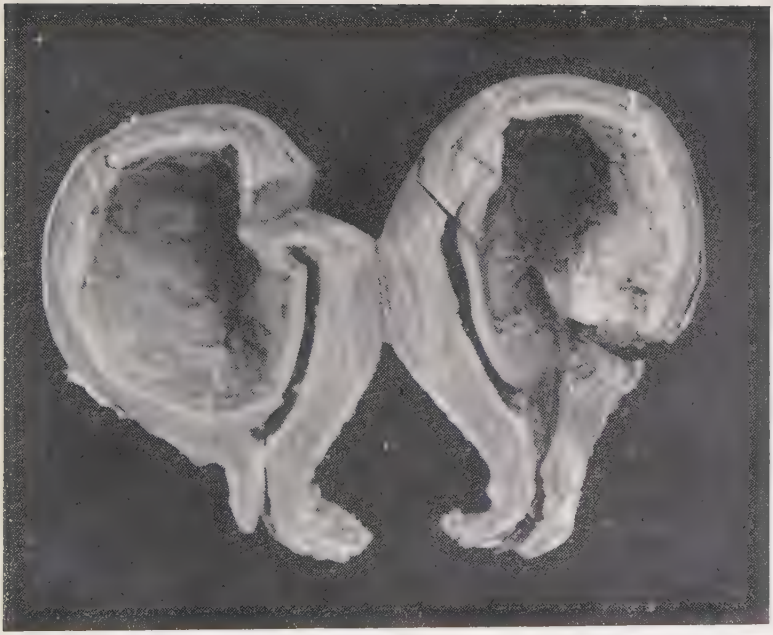

Inseln, die keine Faserstruktur erkennen lassen.

Die makroskopische Diagnose lautet: Intramurales, zystisch degeneriertes Uterusfibrom.

Ich habe nun an den Stellen, die auf beigegebener Abbildung deutlich hervortreten, zwei Prismen und eine unregelmäßige Pyramide exzidiert, in welchen sämtliche für die mikroskopische Untersuchung in Betracht kommenden Geschwulstpartieen vertreten sind. Ich habe die drei Stücke 24 Stunden lang in öfters gewechseltem Wasser liegen lassen, um sie vom Liquor Kayserling II zu befreien. Darauf habe ich eine Reihe von Bädern in immer höhergradigem Alkohol folgen lassen alsdann in Alcohol absolutus gründlich entwässert. Daraufhin: Xylolbäder bis zum Durchsichtigwerden. Übergang in Xylol-Paraffin. Paraffinbad im Schmelzofen. Einbettung und plötzliches Erstarren in Paraffin.

Die Schnitte fertigte ich mit Schlittenmikrotom an. Von den drei Schnitten habe ich je ein Exemplar mit Hämatoxylin und

Eosin gefärbt, ebenso je eines nach der Methode von van Gieson.

Unter dem Objektiv habe ich nun folgendes Bild:

Der große zystische Hohlraum zeigt zum Teil epithelialen Wandbelag, und zwar teils plattes Epithel, teils mehrzeiliges Zylinderepithel; außerdem stellenweise reichlich zytogenes Gewebe. An mehreren Stellen sieht man das typische Bild von Adenomyometritis. Die Muskulatur findet sich in einigen Bezirken in ausgesprochener beginnender hyaliner Degeneration.

Die Entstehung wird in diesem Falle so zu erklären sein, daß primär abgesprengte Schleimhautpartieen völlig abgekapselt wurden und sich schließlich zu diesem großen Hohlraum gebildet haben, der gleichsam eine Hydrometra darstellt bezw. eine Nebenhöhle des Uterus.

Man mußte wohl in diesem Falle beim Touchieren auch denken an eine primäre Duplizität des Corpus uteri mit Atresie der einen Seite.

Das zweite pathologische Präparat (Sammlung Amann, rotes A, Nr. 62) ist ein Tumorenkomplex, den ich in verschiedenen Raumebenen durchgeschnitten habe, um zum Zwecke der Photographie besseren Überblick zu schaffen. Er setzt sich zusammen wie folgt:

1. Ein Uterus mit normal großem Collum.
2. In dem Uterusparenchym ein kugliger, harter Tumor, der sich in der vorderen und rechten Fundusregion entwickelt, den rechten Tubenwinkel mit samt Adnexen nach vorn verlagert und das Ligamentum latum vor sich her gedrängt hat. Beim Durchschneiden knirscht der Knollen unter dem Messer. In seinem Zentrum sieht man einen schwarz pigmentierten Bezirk, zweifellos hämorrhagischer Natur. Es ist schon makroskopisch ein subseröses solides hartes Fibrom diagnostizierbar.
3. Von dem oberen Pol des Uterus ausgehend, ein kurzer Stiel, an welchem ein mannskopfgroßer, teils hart anzufühlender, teils fluktuierender, unversehrter Tumor hängt. Ich führe die Inzision so

aus, daß sie den Tumor mit samt ihrem Stiel in der Mitte trifft; es entleert sich dabei eine serös-schleimige Flüssigkeit. Die peripheren Partieen der Kugel stellen eine vielkammerige Zyste dar, mit vielbuchtigen, zerfetzten Innenwänden und teilweise mit gelatinösem Material ausgefüllten Nischen. Die dem Stiel unmittelbar anliegende Partie des Tumors dagegen ist hart und homogen. Das Ganze ist ein gestieltes Fibrom, das zum Teil zystisch degeneriert ist.

4. Linkes Ovar vergrößert, in eine multilokuläre Zyste metamorphosiert, die braungelbe, klare, sulzige Masse enthält.
5. Rechtes Ovar mit samt verkürzter Tube nach rechts und vorn verlagert, ebenfalls vergrößert und zystisch umgewandelt.

Die beiden Stücke, deren pyramidenförmige Exzisionsstellen an dem Bild (s. vorige Seite) gut zu sehen sind, habe ich in derselben Weise vorbehandelt, eingebettet, geschnitten und gefärbt, wie diejenigen des ersten Zystenfibroms.

Die zwei mikroskopischen Präparate, von denen ich das typischere photographiert

A
12

und hier beigefügt habe, zeigen den Typus der ödematösen und schleimigen Degeneration.

In den äußeren Partieen ist noch fibromyomatöse Struktur erkennbar, nach der Höhle zu, in allmählicher Weise, sind die Muskelfasern teils durch Ödem weit auseinander gezogen, teils völlig fehlend, und an ihrer Stelle sieht man eine teils homogene, teils mehr myxomatöse Masse, die von einzelnen Rundzellen durchsetzt ist. Diagnose: Ödematöse und schleimige Degeneration (Erweichung) eines Myoms.

Das dritte pathologische Präparat (Sammlung Amann, rotes A. Nr. 12), das ich ebenfalls photographiert habe, zeigt keinen so komplizierten Bau. Es ist auch makroskopisch schon ein Zystenfibrom zu erkennen. Dieses hat mit dem ersten (rot A 187) die Lokalisation gemeinsam: es ist intramural. Topographisch unterscheidet es sich von ihm dadurch, daß es im Fundus liegt. Ferner sieht man statt einer Vermehrung der Uterusmuskulatur eine Atrophie derselben zu Gunsten des Fibroms;

statt einer Dilatation von Cervikalkanal und Cavum eine extreme Reduzierung des letzteren. Links: solide, sehr derbe subseröse (subperitoneale) Kugelmyome. Rechts: Große Hydrosalpinx.

Aus dieser sehr ungleichmäßig dicken Zystenwand schnitt ich an den am Präparat deutlich erkennbaren Stellen sechs Prismen, die ich ganz wie die vorigen technisch bearbeitete.

Bei diesen Schnitten sieht man, wie in den äußeren Partieen die normalen glatten Muskelfasern erhalten sind, während nach innen zu ziemlich rasch hyaline Degeneration von Bindegewebe und Muskulatur folgt. Kein Endothel; kein Drüsenepithel.

Es handelt sich also sicherlich nicht, wie Robert Meyer vermutet (Veits Handbuch, S. 473), um ein Adenomyom von embryonal versprengten Teilen der Müllerschen Gänge, sondern um ein sekundär zystisch degeneriertes Fibrom.

Es ist mir nun möglich, sämtliche Entstehungsarten der zystischen Degeneration

von Fibromen und Myomen des Uterus kurz zusammenzufassen; es kommen als Faktoren in Betracht:

1. myxomatöse Degeneration;
2. ödematöse Durchtränkung;
3. sarkomatöse Entartung;
4. Lymphangiektasieen;
5. Adenomatöse Proliferationen und Sekretion;
6. alte hämorrhagische Herde;
7. fettige regressive Metamorphose;
8. karzinomatöse Umwandlung;
9. Thrombose;
10. Embolie;
11. hyaline Degeneration;
12. alte Abszesse.

Mit zystisch degenerierten Fibromen nicht zu verwechseln sind die genuinen Uteruszysten, die zystischen Adenomyome, insbesondere die Zysten des Gartnerschen Ganges. Daß es Uteruszysten gibt, die nicht als degeneratives Produkt von primären Fibromen anzusprechen sind, beweist der Fall, den Klein 1890 beobachtet hat. Es war

dies bei einem neugeborenen Mägdlein, das zwei Scheiden und zwei Uteri mit auf die Welt brachte; es bestand eine dünne Zwischenwand. In der rechten Uteruswand schlängelte sich ein vielgewundener, zystisch dilatierter Kanal: ein Rest des Wolffschen Ganges.

Nach Latteux weist das Vorkommen von Flimmerepithel in einzelnen Zysten auf Abstammung vom Wolffschen Körper hin.

Zum Schluß möchte ich hervorheben, daß im allgemeinen die Prognose der zystisch degenerierten Fibrome, insofern sie nicht auf maligner Basis sich entwickelt haben, günstig ist, daß man aber das Vorkommen ernster Komplikationen nicht außer Acht lassen darf. Es sind dies:

1. die Infektion mit folgender Vereiterung oder Verjauchung, welche Vorgänge bei zystischen Myomen ungemein rascher aufeinander folgen als bei soliden Fibromen und allgemeine Sepsis veranlassen können;

2. die Perforation. Diese wird hervorgerufen durch abnorme Steigerung des Binnendruckes und Usurierung der Wandung.

Solche Komplikationen werden durch die verschlechterten Zirkulationsverhältnisse zur Zeit der Menopause, — bei jüngeren Frauen durch Gravidität, Entbindung, Frühgeburt, spontaner Abgang, künstlicher Abortus und andere mechanische Eingriffe in den weiblichen Geschlechtsapparat in hohem Grade begünstigt. — Und sie schaffen das Kontingent zu einer vierten Gruppe von Fibromyomen, bei denen die Röntgenbehandlung einer raschen und radikalen chirurgischen Therapie Platz machen muß.

Literatur.

Centralblatt für Gynäkologie [1900, 1910], Knauer, Henkel.

Berliner klinische Wochenschrift [1905], Olshausen.

Wiener klinische Wochenschrift [1902], Ehrendorfer.

Münchener medizinische Wochenschrift [1905], Amann.

Bulletins et Mémoires de la Société de Chirurgie de Paris [1860—1913].

Bulletins et Mémoires de la Société anatomique de Paris [1890], Malherbe.

Journal de Médecine de Paris [1897], Pichevin.

Gazette des Hôpitaux civils et militaires de Paris [1900 bis 1912].

The British gynecologyc journal [1905], Jesset.

Transactions of the obstetrical society of London [1901, 1907], Stanley, Eden and Provis.

Journal of the American medical association [1907], Cullen.

The lancet [1901], Rushton, Packer.

Transactions of the Womans hospital society, Harrison.

American Journal of obstetric [1904], Goffe.

Journal of obstetric and gynecology.

La Rassegna.

Veit, Handbuch der Gynäkologie [Robert Meyer].

Küstner, Lehrbuch der Gynäkologie [Doederlein].

Amann, Lehrbuch der mikroskopisch-gynäkologischen Diagnostik.

Albrecht u. Logothetopoulos, Die Lehre von der Endometritis.

Labadie-Lagrave et Legueu, Traité de Gynécologie.

Pozzi, Traité de Gynécologie.

Frédérico Huré, Contribution à l'étude des sarcomes kystiques de l'utérus [Thèse de Paris 1909].

Guéry, Etude sur la Suppuration des Fibromjemes utérins [Paris 1901].

Lebenslauf.

Ich bin im Jahre 1885 zu Urbeis (Orbey) in Oberelsaß geboren. (Vater: Clement Ackermann, Sekretär und verantwortlicher Kassierer der Depositen- und Krankenkassen daselbst; Mutter: Virginie, geborene Simon-Marchand.) Die Haupterrungenschaft aus meiner Schulzeit ist die Erlernung der deutschen Sprache; Urbeis (Orbey) ist nämlich eine der fünf westlichsten Vogesenortschaften, wo die Volkssprache ausschließlich französisch ist. Meine Reifeprüfung bestand ich 1905 in dem humanistischen Staatsgymnasium zu Schlettstadt in Unterelsaß. Meine vorklinische Ausbildung erhielt ich an der Universität München; hier bestand ich 1909 die ärztliche Vorprüfung; während meiner klinischen Semester war ich ebenfalls bei der medizinischen Fakultät München im-

matrikuliert. Im Laufe dieser Zeit war ich 10 Monate lang Koassistent an der Chirurgischen Klinik für Frauenkrankheiten (Prof. Amann), ferner 2 Monate Externe am Hôpital Tenon in Paris, in der chirurgischen Abteilung für Frauenleiden. Die ärztliche Staatsprüfung bestand ich in München 1913. Meine Praktikantenzeit begann ich in Paris an der Charité, Service de Chirurgie (Docteur Souligoux) vom 29. Juni bis 1. August 1913. Die Fortsetzung erfolgte an der Universitätsklinik für Haut- und Geschlechtskrankheiten (Prof. Posselt) zu München. August und September 1913. Seither praktiziere ich in der Bezirks-Irrenanstalt zu Rufach (Direktor Dr. Groß), wo ich bis zum 1. April 1914 bleiben werde. Die Vollendung meines praktischen Jahres wird in Hamburg geschehen.

Am 4. Juli 1911 wurde ich beim königl. 1. Trainbataillon als diensttauglich befunden und mein Dienstantritt auf den 1. Oktober 1911 festgesetzt. An letzterem Datum mußte jedoch wegen akuter Erkrankung meine Einstellung vertagt werden. Dann wurde meine weitere Zurückstellung von der

Aushebung ausnahmsweise, wegen Fortsetzung des praktischen Jahres, durch Verfügung der Ministerialinstanz bis auf den 1. Oktober 1914 genehmigt.

Das mündliche Doktorexamen bestand ich vor der Prüfungskommission vom Dezember 1913 (Universitätsprofessoren Borst, Döderlein, Kräpelin). Ich erlaube mir, dem guten Andenken, das ich an diese Herren bewahre, hier Ausdruck zu geben.

Ich habe nun noch die höchst angenehme Pflicht, meinen hochverehrten, mir so sehr sympathischen Lehrern: Prof. Amann-München, Chefarzt Dr. Souligoux-Paris, Oberarzt Dr. Albrecht-München meinen besten Dank zu sagen für ihre wohlwollenden Beziehungen zu meiner Arbeit.